19

Lane Medical Library

Inaugural-Dissertation

zur

Erlangung der Doktorwürde

in der

Medizin, Chirurgie und Geburtshilfe

einer

hohen medizinischen Fakultät

der Vereinigten Friedrichs-Universität

Halle-Wittenberg

vorgelegt von

Walter Wawerla

aus Halle/Saale

1931

Referent: Prof. Dr. J. Wätjen

Korreferent: Prof. Dr. Th. Brugsch

Über Veränderungen des elastischen Gewebes in der Lunge bei Fällen von Asthma bronchiale.

Das Asthma bronchiale, das klinisch einen so wohlumrissenen Symptomenkomplex darstellt, ist in seiner Entstehung noch weitgehend ungeklärt. Wir wissen, daß vielfache Reize bei einem Menschen mit einer gewissen neuropathischen Anlage einen Anfall hervorrufen können. Dabei glauben wir annehmen zu können, daß durch bestimmte Innervationsstörungen sekretorischer und vasomotorischer Art *(Fr. v. Müller, Strümpell)* eine übermäßige Absonderung und eine aktive Blutüberfüllung mit folgender Schwellung der Schleimhaut und andererseits ein Krampf der Bronchialmuskulatur *(Marchand)* mit Atemnot und rasch sich entwickelnder Lungenblähung die eigentliche Ursache des charakteristischen Anfalles sind. „Ein pathologisch-anatomisches Krankheitsbild ‚Asthma' gibt es dagegen nicht" *(Marchand)*. Immerhin scheinen sich doch zwei Hauptformen herauszukrystallisieren, bei denen einmal eine hochgradige Schwellung und Blutüberfüllung, zum anderen eine ausgesprochen entzündliche Infiltration der Bronchialwände den ausgezeichnetsten anatomischen Befund bilden *(v. Jescierski)*. Mithin müßten wir annehmen, daß zwei anatomisch verschiedene Zustände denselben Symptomenkomplex auslösen können. Dabei dienen begreiflicherweise die wenigen im Anfall verstorbenen Fälle, deren eingehende pathologisch-anatomische Würdigung wir vor allem *Marchand* verdanken, am meisten der Aufklärung.

Meist jedoch kommen die Fälle in bedeutend weniger charakteristischem Zustand zur Sektion. Teils sterben sie in anfallsfreien Zeiten an dazwischenkommenden Krankheiten, oder es verwischt eine sich auf Grund der jahrelangen Asthmaanfälle ausbildende chronisch-eitrige Bronchitis das typische Bild. Schließlich führt die Entwicklung einer schweren Lungenblähung mit seinen Auswirkungen auf das Lungen-

zwischengewebe, die Lungengefäße und sekundär auf das Herz, das mit einer ausgleichenden rechtsseitigen Hypertrophie reagiert, „zu Folgezuständen im anatomischen Bilde, die mit dem Asthmazustand keinen näheren Zusammenhang mehr haben" *(Marchand)*. Nur anamnestische Hinweise deuten vielleicht auf „Asthma".

Solche Fälle bieten gewöhnlich makroskopisch-anatomisch außer der isolierten rechtsseitigen Herzmuskelverdickung und der Lungenblähung nichts Besonderes. Erst die eingehende mikroskopische Untersuchung deckt dann manchmal unerwartet schwere Veränderungen an den Bestandteilen des Lungengerüstes auf, die dann wohl auch imstande sind, die bis dahin in einem merklichen Gegensatz zu dem verhältnismäßig geringen makroskopischen Lungenbefund stehende rechtsseitige Herzhypertrophie ursächlich hinreichend zu klären. Über einen solchen Fall berichtete 1912 *Schumm*, ohne ihn allerdings in diesem Zusammenhang des weiteren auszudeuten.

Im Zusammenhang mit Untersuchungen über die Sklerose der Lungenschlagader, die ich am hiesigen Pathologischen Institut anstellen durfte, übergab mir Herr Prof. Dr. *Wätjen* den folgenden Fall. Seine Veröffentlichung ist wohl durch die äußerste Seltenheit des Befundes und durch den Zusammenhang mit den oben angedeuteten Fragen um noch wenig bekannte Endausgänge des Asthma bronchiale hinreichend gerechtfertigt. Herrn Prof. Dr. *Wätjen* gestatte ich mir für die Überlassung des Materials, sowie für die freundliche Durchsicht meiner Arbeit auch an dieser Stelle meinen verbindlichsten Dank auszusprechen.

Otto M., landwirtschaftlicher Gehilfe, 36 Jahre alt.

Vorgeschichte: Familienvorgeschichte o. B. Seit 15. Lebensjahr asthmatische Beschwerden. 1918 angeblich Herzfehler festgestellt, jedoch beschwerdefrei. April 1929 in der Charité wegen seines Herzens. Herbst 1929 wieder Schwellung der Füße und starkes Herzklopfen, Atemnot bei körperlicher Anstrengung. Seit Februar 1930 Sehverschlechterung rechts, August 1930 auch links. Augenklinik Halle: Netzhautablösung. Wegen plötzlich stärker werdender Herzbeschwerden medizinische Klinik Halle. Geschlechtliche Erkrankungen verneint.

Befund. Stark blausüchtig, starke Atemnot. Ödeme der Beine. Bulbi, starke Füllung der Augenbindehautgefäße. Überall stärkste Stauungserscheinungen. Lunge: starke Stauung, giemendes Rasseln. Herz: außerordentlich erweitert, keine Geräusche. Leib: gespannt, Leber prall vergrößert. Milz tastbar, hart.

Verlauf. Vom 23.—27. 8. 30 Besserung, dann Kollaps und Lungenödem und trotz Strophantin und Salyrgan Tod 6 Tage nach Aufnahme am 29. 8. 30. Temperatur stets zwischen 37° und 38°. Harn außer 1,5‰ Eiweiß o. B. Wa.R. negativ.

Klinische Diagnose. Erweiterung und Vitium cordis. Cor bovinum, Sklerose.

Leichenöffnung. 19 Stunden nach dem Tode unter S. 624/30. Keine Ödeme, kein wäßriger Erguß der serösen Höhlen. Keine Pleuraverwachsungen. Beide Herzhälften, besonders aber die rechte stark erweitert. (Umfang am gehärteten Präparat rechts 19 cm, links 16 cm, Spitze hauptsächlich durch die rechte Kammer gebildet.) In der Innenhaut des rechten Vorhofs kleine Blutungen. Klappen unverändert. Herzmuskel stark verdickt (rechte Kammer 1,5 cm, linke 1,4 cm). Schnittfläche normal rötlich gefärbt, mit nur eben angedeutetem bräunlichen Ton. Kranzgefäße o. B., Hauptschlagader geringe atheromatöse Fleckung.

Beide Lungen derb, vermehrt durchblutet, keine Brüchigkeit des Gewebes. Keine Herdbildung. Besonders aus den unteren Teilen reichlich rote etwas trübe Flüssigkeit auspreßbar. Schnittfläche überall dunkelblau-rot. Basale Teile der Unterlappen bei mäßiger allgemeiner Blähung stärker gebläht, zum Teil sogar bullös. Schleimhaut der Bronchien gerötet, enthalten gelblich-eitrigen Schleim.

Lungenschlagader (Breite aufgeschnitten unmittelbar über den Klappen 7,6 cm gegen 6,4 cm der Hauptschlagader) und ihre Verzweigungen mit ganz auffallend gelblicher Fleckung der Innenhaut. Größere Äste insbesondere außer gelblichen Fleckungen auch durchscheinend-gallertige, leicht bucklige, hin und wieder sogar narbenähnliche Veränderung der Gefäßinnenhaut. Mittlere Äste: mehr reine Atheromatose. Von den Ästen ab, die nur Federkielstärke haben, keine makroskopische Veränderung mehr feststellbar.

Luftröhrenschleimhaut stark gerötet, mit Schleim bedeckt. Bifurkationslymphknoten stark anthrakotisch.

Anatomische Diagnose. Hochgradige Dilatation und Hypertrophie des ganzen Herzens, besonders des rechten bei schwerer Sklerose und Atheromatose der Pulmonalis. Atherosklerose der Aorta mit Verengerung im Isthmusbereich. Allgemeine Stauung mit Ödem des Schlundkopfes und des Kehlkopfeingangs. Stauungsinduration des Pankreas. Stauungsgastritis und -enteritis. Stauungslungen mit Hyperämie und geringem Ödem. Hochgradiges Emphysem der scharfen Ränder. Stauungsmilz, Stauungsnieren. Stauungsbronchitis und -tracheitis.

Mikroskopisch: Herz: mäßige diffuse Verfettung der Herzmuskulatur, keine Schwielenbildung. Nieren o. B.

Um die bei dem vorliegenden Befund unklare Ätiologie der besonders rechtsseitig hochgradigen Herzhypertrophie zu klären, und um andererseits die Art der Atheromatose der Lungenschlagader zu erforschen, wurden die Lungen eingehend mikroskopisch untersucht.

Mikroskopisch. In allen Teilen der Lungen Zeichen erheblicher Stauung. Dem makroskopisch verminderten Luftgehalt und der vermehrten Konsistenz entsprechen die überall außerordentlich zahlreichen, prall gefüllten und geschlängelten, knospenförmig in das Alveolarlumen vorspringenden Capillaren. Alveolarsepten zudem über große Strecken tatsächlich verbreitert, wofür der im Vergleich zu normalen Lungen große Kernreichtum des Zwischengewebes spricht. Stauungsverhärtung. Mäßig viel Kohlepigment, hauptsächlich perivasculär. Überall ganz besonders im linken Oberlappen massenhaft Herzfehlerzellen, in den Lungenbläschen wie im Zwischengerüst. Auch sonst in den Alveolarepithelien und in den wenigen Leukocyten häufig feinkörniger Farbstoff, der wie die Herzfehlerzellen Berlinerblau-Reaktion gibt. In den Alveolen reichlich abgeschuppte Epithelien und wohl in der Hauptsache durch Diapedese dorthin gelangte rote Blutkörperchen, besonders in den basalen Teilen beider Unterlappen. Hier auch rote Blutkörperchen im Zwischengewebe der Septen. Sehr häufig sind diese kleinen Blutungen im Bereich der noch zu beschreibenden, im vorliegenden Falle sehr häufigen Gefäßveränderungen. In den basalen Teilen beider Unterlappen zudem vielfach reichlich Transsudat. Auffallend immer wieder der eigenartige plötzliche Wechsel im Luftgehalt des Lungengewebes. In jedem Bild Atelektasen, die ohne Übergang neben Bezirken liegen, in denen eine ganze Reihe Alveolen zu einer Luftblase zusammengeflossen sind.

Die großen *Lungenschlagaderverzweigungen* mit der schon makroskopisch sichtbaren gelben Fleckung und den durchscheinend-gallertigen Buckelbildungen zeigen auch mikroskopisch den typischen Befund der Atherosklerose, wie ihn an der Lungenschlagader zuerst genauer *Torhorst,* später besonders *Posselt* und neuerdings *Steinberg* beschrieben. An den betreffenden Stellen eine weit über das physiologische Maß hinausgehende Entwicklung von elastischem Gewebe zwischen der

Elastica interna und dem Gefäßendothel. Nirgends Kernvermehrung, reichliche Neubildung von feinen elastischen Fasern. In dieser Schicht verursachen starke zum Teil massige Einlagerungen von Lipoidsubstanzen in feinkörniger bis grobtropfiger Form die auffallende makroskopisch sichtbare Gelbfärbung. Sie bevorzugen die gerade über der Lamina elastica interna liegenden Schichten der Gefäßinnenhaut, während sie sich nach der Gefäßlichtung zu nur feinkörnig verteilt finden. Im Bereich dieser Einlagerungen Gewebe fast kernlos. An wenigen Stellen, besonders im rechten Hauptast Vordringen der Lipoideinlagerungen bis in die mittleren Schichten der Media, jedoch nie mit Querrissen in der Lamina elastica interna. Lipoideinlagerungen ziemlich gleichmäßig über größere Gefäßstrecken verteilt, dagegen elastisches Bindegewebe mehr lokalisiert entwickelt und hat so zu den makroskopisch sichtbaren gallertigen Buckelbildungen geführt. Keine den stärksten Intimaverdickungen entsprechende Mediaschmälerung, wie sie *Steinberg* beschreibt. Deutlich kann man ältere und jüngere Intimawucherung unterscheiden, indem diese meist über den älteren liegend, viel lockerer sind und noch keine neugebildeten elastischen Fasern enthalten. Von den kleinen Gefäßen lediglich die Vasa vasorum der Lungenschlagader befallen. Hier, wie es auch *Wätjen* als typisch für die kleineren Arterien in der Lunge beschreibt, in Form sehr zellreicher Intimawucherungen ohne jede Lipoideinlagerung, die vielfach bis zur Verödung der Gefäßlichtung geführt haben.

Luftröhrenverzweigungen meist ziemlich weit. Epithel zylindrisch mit guterhaltenen Cilien. Keine atypischen Wucherungen des Epithels. Kerne strahlig gestellt, an einzelnen Stellen reichliche Ausbildung der Basalzellen. Wenig schleimige Umwandlung in Becherzellen, gewöhnlich an den kleineren Bronchien zu mehreren zusammenstehend. Vielfach Epithel abgehoben in Reihen im Lumen des betreffenden Bronchus, ein Befund, der sich wohl mit Sicherheit erst nach dem Tode entwickelt hat *(Marchand)*. Sonstiger Inhalt besonders der größeren Verzweigungen: massenhaft Zellen, in der Hauptsache wohl von weiter aufwärts hergekommene weder verunstaltete noch verfettete Bronchialepithelien. Weiterhin mäßig viel Herzfehlerzellen und eine, aber nur in geringem Umfange vorhandene mit Hämalaun-Eosin leicht bläulich-violett sich färbende aus Schleim bestehende Grundsubstanz . Hier und dort einige polymorphkernige, zum Teil stark mit Kohleteilchen beladene Zellen. Nur wenig eosinophil-gekörnte, meist einkernige Zellen in Gefäßnähe in den Bronchialwänden, nie im Bronchialinhalt. Dementsprechend auch keine *Charcot-Leyden*schen Krystalle, die sich, wie man wohl jetzt sicher weiß, *(Marchand)* erst aus den eosinophilen Zellen bilden. Keine Spiralen. Vereinzelt Blut in den Bronchiallichtungen. Nirgends entzündliche Durchsetzung der Wandbestandteile. Basalmembran überall erheblich verdickt und homogen, mit Hämalaun-Eosin blaß-bläulichrot, mit van Gieson hellrot bis leuchtend hellrot, an einigen Stellen mit einem leichten Ton violett gefärbt. Die nach außen folgende Lamina propria enthält verhältnismäßig wenig Bindegewebsfasern. Dafür sehr reich an elastischen Fasern. Die grade unter der Basalmembran verlaufenden Ringfasern meist zu einem dicken Ring zusammengeflossen, während die mit der Ringmuskelschicht verlaufenden, die äußere Faserschicht und die transversal-elastischen Verbindungsbänder — ich benutze die Einteilung von *Koike* — kaum zu unterscheiden sind. Sie liegen als kurze plumpe, durcheinanderlaufende Balken zwischen den glatten Muskelbündeln und Bronchialwandcapillaren. Glatte Muskulatur der Bronchien zum Teil stark hypertrophisch. Auffallend außerdem die überaus große Zahl und starke Füllung der Capillaren in der Wand der Luftröhrenverzweigungen. Häufig Ansammlungen von lymphoidem Gewebe in nächster Nähe der Bronchien, ebenso an einigen Gefäßen und besonders oft subpleural.

Ihr eigenes Gepräge erhalten die vorliegenden Bilder nun aber erst durch die hochgradige *Veränderung des ganzen elastischen Systems*. Es zeigt fast nirgends mehr die regelmäßige Anordnung der den Septen folgenden feinen und eleganten

Bögen, sondern ist völlig zerbrochen, hier kaum aufzufinden und dort wieder massenhaft, beinahe zu Klumpen geballt liegend (Abb. 1 und 2). Diese Elasticaveränderungen finden sich vielfach und besonders auch an den kleinsten Gefäßen, wo die Fasern teils gehäuft und verdickt, teils fast völlig verschwunden, teils im Verfall zu den eigenartigsten Bildern geführt haben. Im einfachen Hämalaun-Eosinbild fallen an vielen Stellen dunkle Fäden auf. Sie färben sich dunkelblauschwarz, manchmal mit einem deutlichen Ton violett und andere grünlichschwarz. Sie liegen ganz besonders häufig um kleinere Schlagadern (Abb. 3 und 4), finden

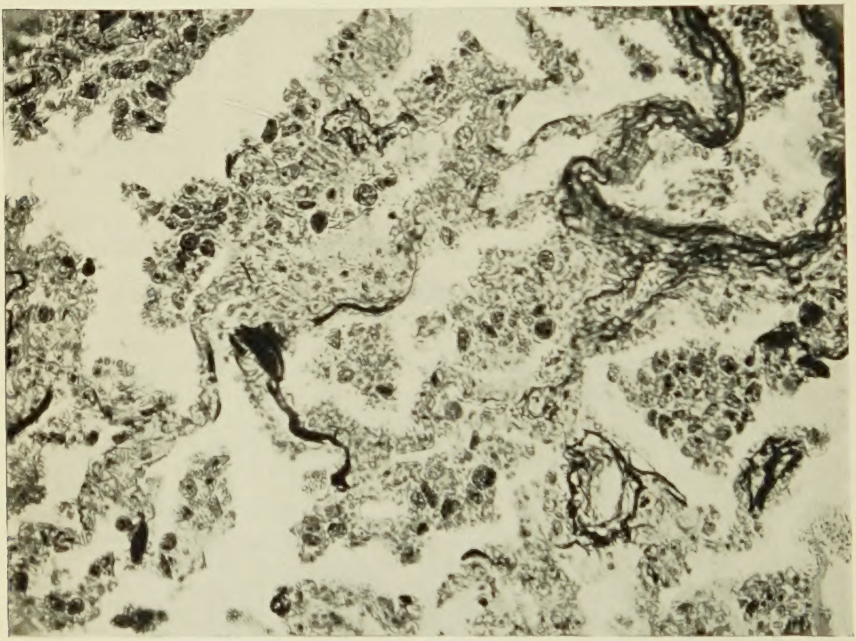

Abb. 1. Elastica-Carmalaun. Leitz, Okular 10, Objektiv 16 mm. Balgauszug 70,7 cm. Lungenübersicht. Die elastischen Fasern der Alveolarsepten sind stark zerborsten und rarifiziert, an der kleinen Arterie hypertrophisch.

sich aber auch in den Wänden der Lungenbläschen, nur sehr selten dagegen in der der kleinen Luftröhrenverzweigungen. Ihre konzentrische Anordnung um die Gefäße läßt bald an veränderte elastische Fasern denken, ja man meint, eine Elasticafärbung vor sich zu haben. Bei einigem Zusehen haben die dunklen Fäden auch morphologische Eigentümlichkeiten, denn sie liegen fast nie einzeln, sondern immer zu mehreren dicht nebeneinander, wie zusammengebackt. Auch ist die einzelne Faser plump, vielfach wie gequollen und läßt die der Gefäßelastica eigene zierliche und gebogene Anordnung vermissen. Einige, besonders in den verdickten Alveolarsepten, liegen gerade und starr, an beiden Enden spitz zulaufend, wie Spieße im Gewebe. Die erdrückende Mehrzahl ist dabei auch nicht einheitlich. Am ehesten noch die blauschwarz und die verhältnismäßig wenigen etwas violett gefärbten. Die Fasern sind vielmehr sehr oft zerbrochen, ohne daß allerdings die einzelnen Bruchstücke wesentlich verlagert sind. Viele setzen sich aus zahlreichen, oft sehr kleinen dunkel gefärbten Teilchen zusammen. Am meisten ausgeprägt ist dieser Befund bei einer noch mehr ins Grünlichgelbe spielenden Art von Fäden. Diese

färben sich demnach fast gar nicht mit Hämalaun, sondern zeigen dabei eine grünliche, bei Elasticafärbungen eine gelbliche Eigenfarbe. Ihre Umrisse sind unregelmäßig, wie angenagt, zum Teil bestehen sie nur aus einer Reihe lichtbrechender Bröckel (Abb. 5 und 6). Sie finden sich meist in der Nähe von Riesenzellen und noch öfter in ihnen. Die kleinen Lungenschlagaderverzweigungen sind also vor allem betroffen und hier vorzüglich die Lamina elastica interna, doch sind meist auch in Media und Adventitia oft massenhaft durcheinanderlaufende dunkle Fäden sichtbar, die nur nicht so eindrucksvoll sind, weil sie jenen an Mächtigkeit

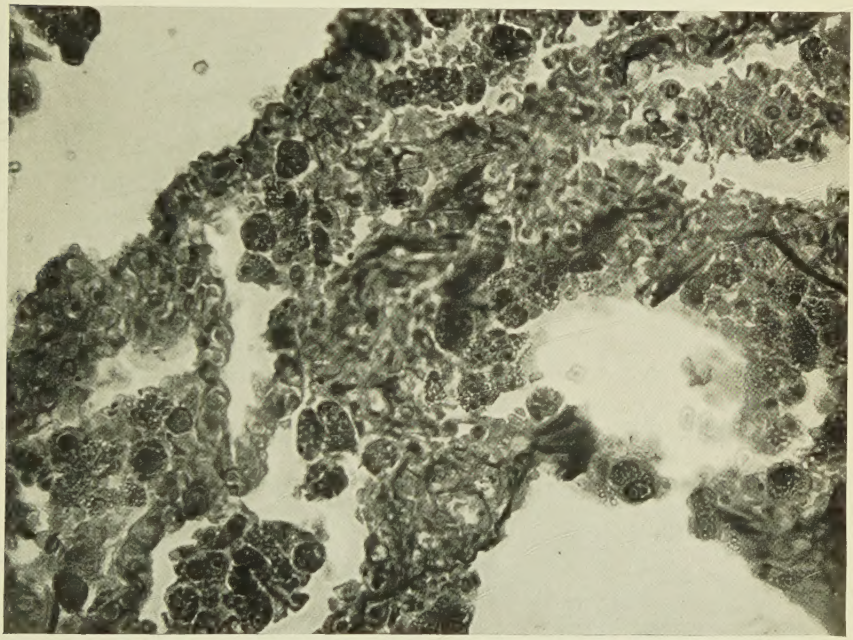

Abb. 2. Elastica-Carmalaun. Leitz, Okular 10, Objektiv 8 mm. Balgauszug 59,5 cm. Zeigt neben der hochgradigen Elasticazerstörung besonders die Stauungsinduration mit den zahlreichen Herzfehlerzellen.

nachstehen. Während die Blutadern wenig befallen sind, sind oft die sämtlichen prall gefüllten Capillaren vieler Alveolarsepten eingefaßt von meist ununterbrochenen und wohlerhaltenen dunkelblau-schwarzen Ringen. Vielfach ist auch der Capillarendothelschlauch selbst, homogen, mit Hämalaun-Eosin blauschwarz bzw. violett gefärbt. Auf den, den eben besprochenen dicht benachbarten mit *Weigerts* Elastin gefärbten Schnitten nehmen die elastischen Fasern im Bereich der gefundenen Veränderungen die für sie spezifische Farbe mangelhaft und zum größten Teil gar nicht an. Diese Tatsache mag wohl zu der Annahme berechtigen, daß es sich bei den „hämalaunpositiven" Fäden um chemisch veränderte elastische Fasern handelt. Eigenartig der oft erstaunlich plötzliche Übergang vom Normalen zum Veränderten. Wenn wir nämlich einerseits die beschriebenen Veränderungen hauptsächlich in unscharf begrenzten Herden sehen, begegnet man auch außerhalb derselben häufig neben normal elasticatingierten einem Gefäß ohne jede Elasticafärbung, bzw. mit Hämalaun-Eosin neben anscheinend normalen Gefäßen einem solchen mit den beschriebenen Fäden. Ja oft ist in ein und demselben Gefäß die eine Hälfte

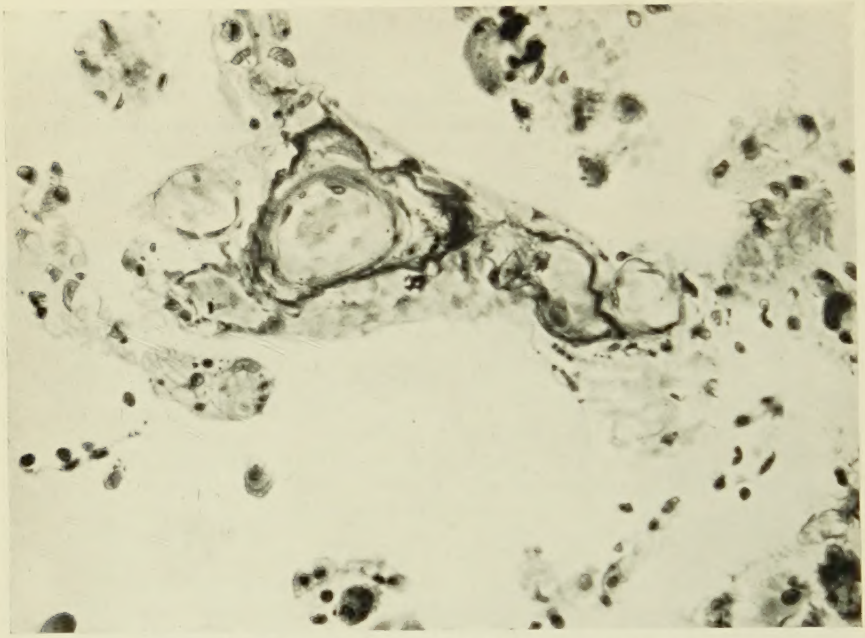

Abb. 3. Hämalaun-Eosin. Leitz, Okular 10, Objektiv 8 mm. Balgauszug 50,1 cm. An kleinster Arterie mit völlig unverändertem Endothel haben sich die elastischen Fasern kräftig mit Hämalaun gefärbt, plump, zum Teil zerbröckelt.

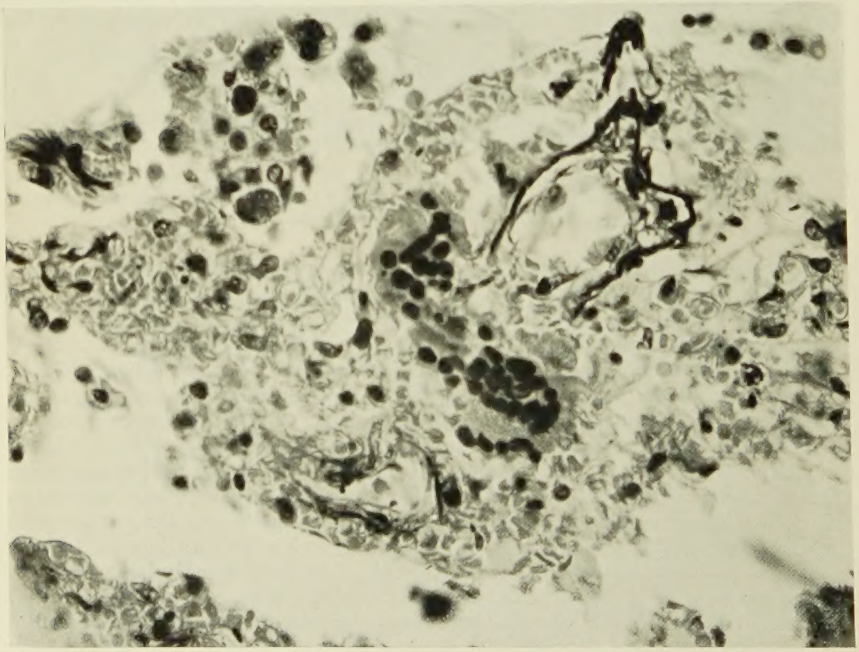

Abb. 4. Hämalaun-Eosin. Leitz, Okular 10, Objektiv 8 mm. Balgauszug 54,3 cm. Die hämalaungefärbte Elastica ist an dem einen Ende zerstört, dort haben sich zwei Riesenzellen angesiedelt. Das Gefäßlumen ist noch erhalten.

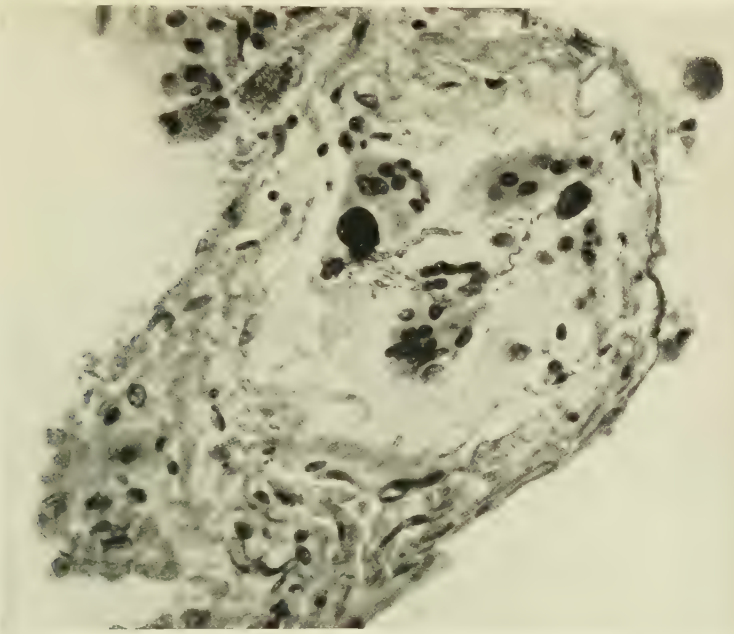

Abb. 5. Hämalaun-Eosin. Leitz, Okular 8, Objektiv 8 mm. Balgauszug 51,5 cm. Elasticareste, die grüngelblich-lichtbrechend und völlig zerborsten in kalk- und eisenreaktiongebenden homogenen Kugeln enden, die in Riesenzellen eines „Fremdkörpergranuloms" liegen.

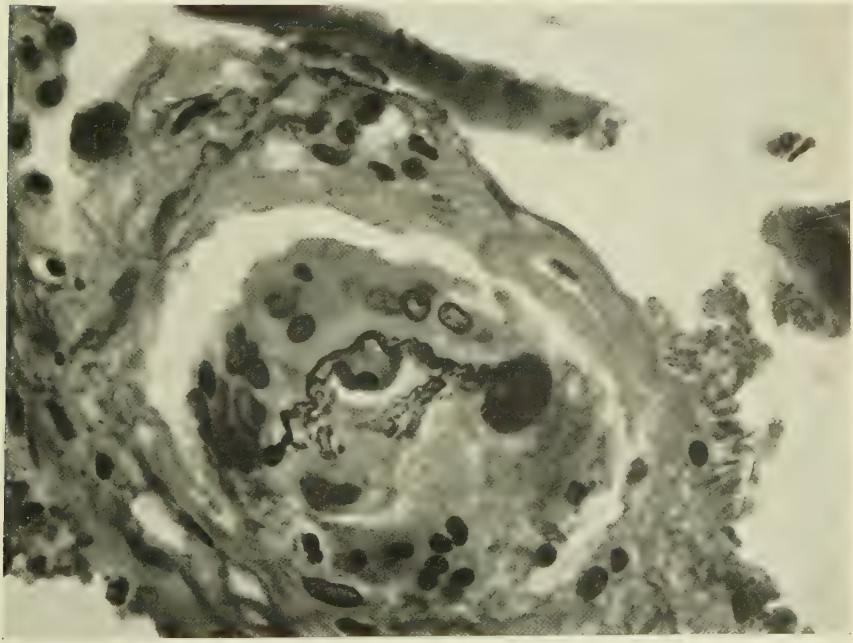

Abb. 6. Hämalaun-Eosin. Leitz, Okular 10, Objektiv 8 mm. Balgauszug 69,7 mm. Stärkere Vergrößerung einer ähnlichen Stelle.

„elastinpositiv", die andere „hämalaunpositiv". Sehr häufig, in bestimmten Gebieten fast regelmäßig, enden diese veränderten elastischen Fasern in *Riesenzellen*, oder befinden sich überhaupt in solchen, oft liegen sie ihnen an (Abb. 4). Vorliegende Bilder erinnern durchaus an Riesenzellbildungen um im Körper liegengebliebenes Nahtmaterial. Es sind durchweg nicht allzu große Zellen vom Typ der Fremdkörperriesenzellen, von sehr wechselnder Gestalt, weil diese weitgehend durch die Umgebung geformt wird. Das Protoplasma mit Hamalaun-Eosin leicht rötlich-blau, mit van Gieson braungelb, ist homogen, bei den älteren — ich urteile dabei nach der Umgebung und Art der Einschlüsse — etwas gekörnt. Kerne groß, rund-eiförmig, von heller bläschenförmiger Chromatinstruktur, etwa wie die der Fibroblasten. Ihre Zahl wechselt, durchschnittlich 15—20, doch habe ich auch über 40 gezählt. Die Kerne liegen oft mitten im Protoplasma auf einem Haufen, manchmal auch hufeisenförmig angeordnet. Immer liegen sie auf der dem betreffenden Einschluß entgegengesetzten Seite. Dabei liegen die Riesenzellen den veränderten Fasern oft lang ausgezogen an, die Kerne perlschnurartig in einer Reihe hintereinander. An vielen Stellen durchziehen die Fasern die Riesenzellen — besser, die Zelle hat sich um die Faser gelegt, indem sie ihr dicht anliegt, oder auch einen zylindermantelförmigen Spalt um die Faser freiläßt. Meist sehen wir nur Bruchstücke der Fasern völlig in die Zellen aufgenommen, oder doch nur mit einem kleinen Teil herausragend. Die Fasern sind im Innern der Riesenzellen färberisch wie morphologisch sehr stark verändert, geben nie Elasticareaktion. Dagegen konnte ich mehrmals eine nach *Weigert* blauschwarz gefärbte elastische Faser in ihrem Verlauf allmählich schwächer gefärbt sehen, die dann schließlich ungefärbt, häufig bröcklig-gelblich und lichtbrechend in einer Riesenzelle endete (Abb. 5 und 6). Mit Hämalaun färben sie sich häufig wie oben beschrieben, jedoch immer unscharf umrissen, wie angenagt, gequollen, oft sich aufsplitternd oder zerbröckelnd, zuweilen auch in hintereinander angeordnete Scheibchen zerfallend. Vielfach sind es auch nur feine farblose Splitter im Innern der Riesenzellen.

Neben diesen Faden finden wir, abgesehen von gelegentlich vorhandenen Kohlekörnchen, in den Riesenzellen noch runde bis *eiförmige Körper*, etwa von der Größe einer Herzfehlerzelle, die nur in den Riesenzellen vorkommen. Sie färben sich mit Hämalaun tief blauschwarz, vereinzelt dabei leicht violett (Abb. 5 und 6). Dabei sind sie zum Teil völlig homogen, besonders die kleineren runden Körper, doch zeigen viele eine deutliche konzentrische Anordnung derart, daß eine äußere Ringschicht etwas schwächer gefärbt ist als die in der Mitte liegenden Teile. Verschiedentlich sind auch drei und vier Schichten zu unterscheiden. Bemerkenswerter sind noch andere Formen, die etwas weniger häufig vorkommen. Sie bestehen bei denselben färberischen Eigentümlichkeiten aus einem äußeren Ring, dem ein innerer rundlicher Teil exzentrisch anliegt, dabei zeigt dieser „Kern" oft unscharfe Umrisse. Ja, bei Benutzung der Mikrometerschraube entdeckt man feine, wie aufgerauhte Fasern, die im Bogen nach der Innenseite des äußeren ringförmigen Teiles ziehen. Von entscheidender Bedeutung für die Frage nach der Natur dieser Riesenzelleinschlüsse scheint mir die Tatsache, daß viele dieser runden Körper an den Enden der oben beschriebenen Fäden liegen (Abb. 5 und 6). Die Fäden gehen in sie über, wobei sie durchweg sehr stark zerbröckelt sind und sich mit Hämalaun-Eosin grünlich-schwarz oder gar nicht färben. Sie verschwinden einfach in diese dann meist völlig runden und homogenen Körper, oder letztere sind an der Stelle verjüngt. Oft zeigen die Körper eine Art Hilusbildung, wobei sie sich um die einmündende Faser herumlegen. Bei diesen Bildern habe ich oft den Eindruck gehabt, daß diese Einschlußkörper nichts weiter als die an ihrem Ende aufgerollten Fasern sind. Dafür spricht auch, daß häufig die frei verlaufenden dunklen Fäden in eine kolbige Auftreibung oder in breite Aufsplitterung enden und andererseits, daß die runden Körper in den Riesenzellen oft nicht homogen sind.

Mithin könnte man annehmen, daß all die beschriebenen Formen der eigentümlichen Fäden einschließlich der runden Riesenzelleinschlüsse verschiedene Entwicklungsstadien entarteter elastischer Fasern sind. Hierfür scheinen auch meine weiteren Untersuchungen zu sprechen, die zugleich wohl auch Aufschluß über die Art der Veränderungen geben können. Auch die Beziehungen der Veränderungen zum Lungengewebe und ihre Lokalisation in diesem sind in demselben Sinne zu deuten.

Wie erinnerlich hatte sich ein Teil der Fasern und Einschlußkörper mit Hämalaun deutlich etwas violett gefärbt, wie man es bei Vorhandensein von Kalk sieht.

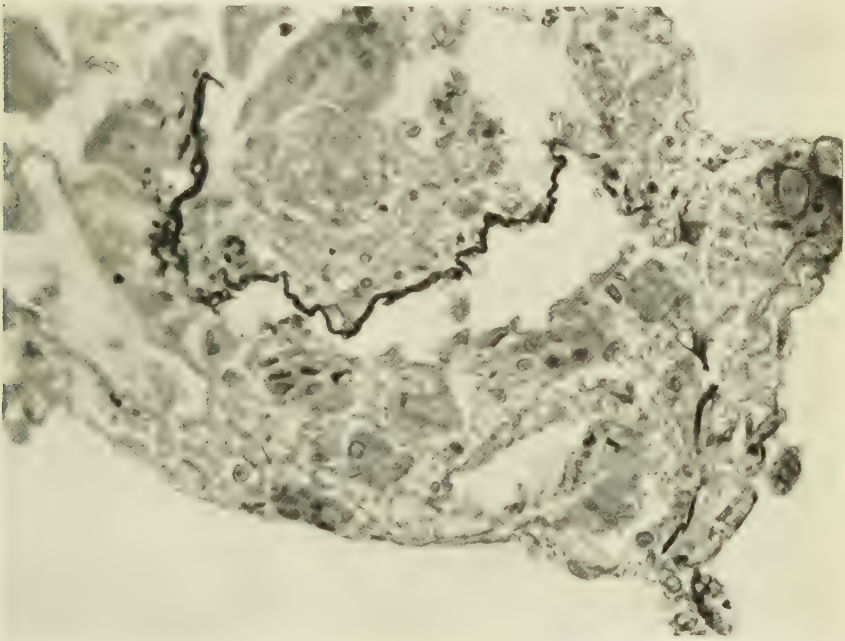

Abb. 7. Elastica-Carmalaun. Leitz, Okular 8, Objektiv 8 mm. Balganszug 55,5 cm. Kleine Arterie obliteriert. Sehr wenig Elastica sichtbar, die zudem plump und stellenweise zerbröckelt ist. In der Nähe der veränderten Elastica, auch im Gefäßlumen und Lungenzwischengewebe Riesenzellen.

Dem entspricht auch, daß sie nach Entkalkung mit stark verdünnter Salzsäure das Hämalaun nicht mehr annehmen. Oft sind nur noch die Lücken, wo die Fasern gelegen haben, zu sehen, meist aber fallen sie selbst farblos durch Lichtbrechungsvermögen auf. Dabei wird auch bei sehr vielen der runden Körper eine organische Grundlage in Gestalt aufgerollter farbloser und lichtbrechender Fäden sichtbar, wobei diese häufig konzentrisch angeordnet um einen leicht hämalaungefärbten wie zellig aussehenden Kern liegen. Vielfach reicht eine verdickte und farblose, in derselben Riesenzelle eingeschlossene Faser deutlich in den runden Körper hinein bis an den eben beschriebenen Kern. Unter Zusatz von verdünnter Schwefelsäure reichlich feine Gipsnadeln, besonders um Alveolarsepten und die Herde mit Einschlußkörpern. Die fehlende Gasbildung läßt Calciumcarbonat ausschließen. Für Calciumphosphat spricht der, wenn auch recht spärliche Ausfall der Färbung nach *Kossa* an einigen Fäden und Körpern in Riesenzellen. Im Gegensatz dazu färbt sich nach

Röhl (Ammoniakalische Kupfersulfatlösung und *Weigerts* Borax-Ferricyankalium) auch die Elastica zahlreicher kleiner Gefäße blauschwarz, die Einschlußkörper tiefschwarz. Bei der *Turnbull*schen Reaktion auf Eisen überraschen neben den zahlreichen Herzfehlerzellen auch sämtliche Fasern im Bereich der Riesenzellen, ganz besonders die völlig zerstörten, lichtbrechenden, sowie die Einschlußkörper und die Elastica zahlreicher kleiner und kleinster Gefäße durch eine schöne blaue Färbung. Bei den größeren reagiert neben der Elastica interna auch die der Media und Adventitia in diesem Sinne. Die Färbung nach *Perls* (Abb. 8) bringt neben ausgeprägteren Bildern Unterschiede. Die elastischen Fasern in der Nähe und in

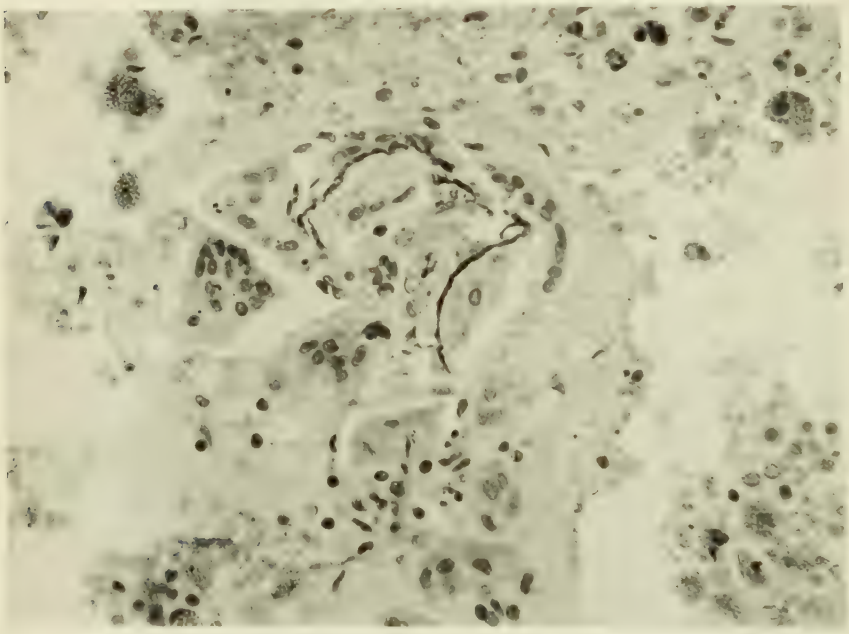

Abb. 8. Perls-Carmalaun. Leitz, Okular 5, Objektiv 8 mm. Balgauszug 58 cm. „Fremdkörpergranulom" an Stelle eines verödeten Gefäßes, dessen Elasticareste die Eisenreaktion zeigen.

den Riesenzellen sind schon blau, die runden Körper, durch die Salzsäure aufgelöst, etwas grünlich blau, dagegen die Herzfehlerzellen beinahe grün. Bemerkenswerterweise nehmen dabei die Fasern die Farbe viel schneller an als die Herzfehlerzellen, was wohl darauf beruht, daß das Eisen in den einen in einfachen Salzen, in den anderen in komplizierter organischer Bindung enthalten ist. Auch nach Entkalkung, wobei der größte Teil der Eisensalze mit gelöst wird, fällt die *Turnbull*sche Reaktion an wenigen Riesenzelleinschlüssen positiv aus. Dagegen läßt sich Kalk nach Entfernung des Eisens mit stark verdünnter Oxalsäure mit keiner Methode mehr nachweisen. Schöne Bilder gibt eine Kombination von *Weigerts* Elastin mit dem *Perls*schen Eisennachweis. An mehreren Stellen läßt sich beobachten, wie eine blauschwarze elastische Faser in ihrem Verlauf plumper, unscharf umrissen und schwächer gefärbt erscheint und schließlich in einer leuchtend blauen Faser endet. Man kann also abgesehen von der typischen Lagerung mit großer Sicherheit auch die eisenpositiven Gebilde als dem elastischen System angehörig nachweisen.

Es bleibt noch die *Lokalisation* der geschilderten Veränderungen zu besprechen. Eingangs habe ich dargelegt, daß in allen untersuchten Lungenteilen sich eine systematisierte Veränderung der elastischen Fasern findet, derart, daß dieselben teils verkümmert, teils gehäuft, immer aber zerbrochen und im einzelnen vergröbert zu finden sind. Die weitergehenden Veränderungen sind vereinzelt in allen Teilen beider Lungen zu sehen; ganz ungeheuer gehäuft im rechten Oberlappen, besonders in dessen Spitze, in ähnlicher Weise im Mittelfeld des linken Oberlappens, weniger in dessen Spitze und im rechten Unterlappen. Dabei sind diese Veränderungen völlig wahllos, zudem gleichmäßig auf atelektatische und emphysematöse Abschnitte verteilt. Da ist zunächst in ausgedehnten Herden an den Gefäßen von den kleineren Arterien angefangen bis zu den Capillaren das ganze elastische Gerüst hämalaunfärbbar. Dazu in den Alveolarsepten neben den feinen die hier prall gefüllten Capillaren umspinnenden, bekanntlich von den Blutgefäßen abstammenden elastischen Fasern auch das etwas gröbere eigentlich elastische Stützgerüst der Alveolarwände, das nach unserem bisherigen Wissen von der Elastica der Bronchialverzweigungen stammt *(Orsos)*. Daß diese Veränderungen auch für sich außerhalb der an sich schon nicht scharf begrenzten Herde vorkommen, habe ich erwähnt. Dort nun, wo diese veränderte Elastica auch morphologisch sehr weitgehende Veränderungen aufweist, finden sich die Riesenzellen. Immer wieder dieselben Bilder: an einer kleinen Schlagader ist die Elastica hämalaungefärbt. Die Elastica interna ist ein dicker, aus mehreren Fasern zusammengebackter Ring, die anderen elastischen Fasern verdickt und unregelmäßig angeordnet. An einer Stelle sind die Fasern zerborsten und in Bröckel zerfallen, deren Enden dann von Riesenzellen aufgenommen sind (Abb. 4). An weiter fortgeschrittenen Stellen ist eventuell das Gefäß nur noch aus einigen dicken ungefähr noch in der Anordnung der Lamina elastica interna liegenden Faserbalken, die von Riesenzellen umgeben sind, zu erkennen (Abb. 5). Die Gefäßlichtung ist bereits durch Riesenzellen verschlossen (Abb. 7). Auch Zellen von epitheloidem Charakter und vereinzelte Plasmazellen sind vertreten. Riesenzellen haben kleine stärker veränderte Bruchstücke völlig aufgenommen. Auch einzelne Einschlußkörper finden sich in diesem Stadium. Bald sind nur noch wenige starre, oft völlig zerstörte und lichtbrechende Fasern in einem förmlichen „Fremdkörpertuberkel" übrig, die gänzlich aus ihrer früheren Lage gebracht sind (Abb. 5 und 8). Hier gibt es dann reichlich Einschlußkörper. Dazwischen sind feine Bindegewebsfasern nachweisbar. Den Endausgang dieser Veränderung sehe ich in den Bildern, bei denen nur noch eine Reihe Riesenzellen mit wenigen hämalaunfärbbaren Fäden und zahlreichen runden Körpern in ihrem Innern auf einem Haufen liegen (Abb. 5). Dazwischen finden sich spärlich Plasmazellen, Epitheloidzellen und Fibroblasten, und alles ist ein-

geschieden von feinen, konzentrisch verlaufenden Bindegewebsfasern mit den charakteristischen langen und schmalen Kernen.

Auf der Suche nach Vergleichsmaterial im *Schrifttum* bin ich nur sehr wenigem Ähnlichen begegnet, das dazu in recht verschiedener Weise zu deuten versucht wurde. *Ssudakewitzsch* beschrieb 1889 Riesenzellen mit Fasern und geschichteten Körpern in der Haut bei Lupus und Pascha Curda, einem infektiösen Granulom in Turkestan. Er wies schon auf die verschiedene Färbbarkeit der Fäden in- und außerhalb der Riesenzellen und auf den Gegensatz von Hämatoxylin und spezifischen Elasticafarben hin. Er hielt das ganze für irgendwie geschädigte Fasern, die von den Riesenzellen aufgenommen werden. Ähnliche Bilder sah nach *Ssudakewitzsch* schon *Lang*. Erwähnenswert sind die beiden Fälle von *Kockel*, der bei zwei Lungen mit chronischer Stauung eine diffuse Homogenisierung und Verkalkung der Wand der kleinen Venen, besonders in der Adventitia fand, die auch positive Eisenreaktionen zeigte. In seinem Hauptfall, einer Anaemia perniciosa waren auch die Alveolarsepten in Gefäßnähe in gleicher Weise verändert. Der Kalk liegt um die Gefäße in Spangen, in deren Bereich die elastischen Fasern sich meist nicht mehr mit *Weigerts* Elastin färbten. In den wenigen Riesenzellen, die sich um die Enden der Spangen fanden, fiel die Elasticareaktion immer negativ aus. Es handelte sich demnach um eine diffuse Veränderung ganzer Gefäßwände, besonders im Bereich der Adventitia, wobei dann die elastischen Fasern an diesen Stellen das gleiche Schicksal erlitten hatten. *Roma* bestätigte die Befunde von *Ssudakewitzsch* in Haut bei Lupus und Lepra, wobei die veränderten elastischen Fasern auch die Kalk- und Eisenreaktionen gaben. Er glaubte im Gegensatz zu *Ssudakewitzsch* den Riesenzellen konservierende Eigenschaften zuschreiben zu müssen. Über einen Fall von sehr ausgedehnter Kalk- und Eiseninkrustation der elastischen Elemente einer Stauungslunge bei Mitralinsuffizienz berichtete *Bittrolff*. Die Lunge seines Falles war im Hämalaun-Eosinpraparat von feinen grünen Fäden um die Gefäße und in den Septen durchzogen, die sich teilweise auch violett färbten. Blauviolett waren aber vor allem die zahlreichen Einschlußkörper, die wie viele Fäden immer in Riesenzellen lagen. Turnbull in großer Ausdehnung positiv. Kalk in der Hauptsache nur in den Einschlußkörpern. Auch hier also eine isolierte degenerative Veränderung der elastischen Fasern besonders an den kleinen Arterien und in den Alveolarsepten, deren auslösende Ursache der Verfasser in der chronischen Lungenstauung bei Mitralinsuffizienz und in der durch eine chronische Bronchitis gegebenen mechanischen Schädigung erblickte. Dabei scheinen aber die Elasticaveränderungen außerhalb der Herde nicht allzu groß gewesen zu sein, desgleichen spielten die bei mir das Bild beherrschenden Fremdkörpergranulome mit ihrer Auswirkung auf den Lungenkreislauf anscheinend keine besondere Rolle. Demgegenüber ähnelt der von *Schumm* ver-

öffentlichte Fall meinen Befunden sehr stark. Eine Frau mit jahrelang bestehendem schweren Asthma. Erhebliche Hypertrophie des rechten Ventrikels, hochgradige Stauungslungen, Herzfehlerzellen und Emphysem. Die elastischen Fasern in ähnlicher Weise zerbrochen und hämalaunfärbbar, ganz ähnliche Bilder wie die vorliegenden an den kleinen Arterien mit Riesenzellen und runden Einschlußkörpern. Kalk war nur in diesen nachzuweisen, dagegen zeigte sich die Turnbullreaktion in großer Ausdehnung positiv. Sklerose der großen Lungenarterien, in den Bronchien zähes Exsudat und massenhaft Epithelien, ihre Muskulatur und elastischen Fasern waren hypertrophisch. Die kleineren Bronchien zeigten mehr regressive Erscheinungen. Auch hier fand sich eine weitgehende Querschnittseinengung durch Fremdkörpergranulome an den kleinsten Lungenschlagaderverzweigungen. Schon *Schumm* dachte an einen Zusammenhang mit dem Asthma bronchiale. *Gigon* sah in einer chronischen Stauungslunge mit Hilfe der übrigen mikrochemischen Methoden eine diffuse Imprägnierung der elastischen Fasern mit Kalk und Eisen, glaubte aber auf Grund seiner quantitativ-analytisch-chemischen Untersuchungen annehmen zu können, daß es sich in seinem und *Bittrolffs* Fall nicht um eine Eisen-Kalk-, sondern um eine Eisen-Alkalienlunge handelte. Auch *Dugge* sah konzentrisch geschichtete Körper, die Kalk- und Eisenreaktionen gaben, neben Cholesterinkrystallen in Riesenzellen bei einem Asthma bronchiale mit ausgedehnten Karnifikationen und chronischen Bronchopneumonien. Die Lungenelastica zeigte aber nirgends Degenerationserscheinungen. Die einschlußhaltigen Riesenzellen von *Billroth*, *Virchow*, *Krückmann* und *Marchand* sind wohl Tuberkelriesenzellen. Auch die strahligen Riesenzelleinschlüsse von *Vogel*, *Wolbach*, *Iwanzoff*, *Hummel*, *Firket* und *Kranzfeld* haben trotz teilweiser Elastinfärbbarkeit wohl sicher nichts mit elastischen Fasern zu tun. Ebensowenig *Hechts* Riesenzellen bei seiner bekannten Riesenzellpneumonie, sowie die, welche *Dunin-Karwicka* bei Bronchiolitis obliterans fand. Endlich sind auch die „Corpora amylacea" der Lungen anders aufzufassen.

Es erhebt sich nun die Frage, wie konnte die Lunge in dem Maße ihrer elastischen Bestandteile beraubt werden? Der Befund von Kalk in einem Gewebe, das diesen physiologischerweise nicht enthält, läßt, wenn man Abbauvorgänge am Knochensystem und somit ein Überangebot von Kalk ausschließen kann, mit großer Wahrscheinlichkeit auf eine voraufgegangene Schädigung des betreffenden Gewebes schließen. Sie ist mit anderen Worten eine Entartungserscheinung. Ich habe diese an der Lungenelastica des vorliegenden Falles auch in morphologischer und färberischer Hinsicht wohl hinreichend schildern können. Abgesehen von Veränderungen im hohen Alter, in dem *M. B. Schmidt* ähnliche Entartungsmerkmale an den elastischen Fasern sah, die zum Teil zu hyalinen Balken gequollen, zum Teil in glänzende Kugeln zerfallen,

doch stets mit *Weigerts* Elastin färbbar waren, können diese Schädigungen recht verschiedene Ursachen haben. Bei der Vorgeschichte und der Jugend des Verstorbenen ist vor allem an mechanische Schädigungen zu denken. Es ist möglich, daß die häufigen sich über viele Jahre erstreckenden asthmatischen Anfälle über ein vorausgehendes Stadium der Hypertrophie schließlich zu einer Überschreitung der Elastizitätsgrenze der elastischen Fasern geführt haben, die nachgaben und zerrissen. So außer Funktion gesetzt und in ihrer Lebensfähigkeit erheblich geschädigt, wären alle Bedingungen für eine Inkrustation mit Kalk gegeben. Hinzu kommt als sehr wesentlicher Umstand die vorhandene chronische venöse Blutüberfüllung. Diese tritt zunächst vorübergehend im asthmatischen Anfall auf, infolge der sich erfahrungsgemäß dabei sehr rasch entwickelnden Lungenblähung und andererseits dadurch, daß bei den aufs äußerste gesteigerten Ausatmungsbewegungen bei durch Bronchialkrampf und durch die zähen Schleimmassen in den Bronchien behinderter Ausatmung wie beim *Valsalva*schen Versuch der Rückfluß zum Herzen erheblich behindert wird (s. *Stachelin*). Auch *Marchand* weist auf das im Anfall fehlende Ansaugen des Venenblutes hin. Schließlich kommt es im Laufe der Jahre zur Stauungsverhärtung der Lunge, eine Entwicklung, der die Ausbildung des Emphysems parallel geht. Der mit dieser Stauung verbundene, erheblich verlangsamte Blut- und Saftstrom begünstigt das Ausfallen der in diesem gelösten Stoffe. Sind einmal Gewebsteile in der Lunge verkalkt, so ist bei der bekannten Verwandtschaft verkalkter Gewebe zum Eisen in einer Stauungslunge reichlich Gelegenheit zur Eisenaufnahme gegeben. Begegnen wir dort doch immer reichlich mikroskopischen Blutungen. Die roten Blutkörperchen per diapedesin und per rhexin ausgetreten, finden sich in den Alveolen, aber auch immer in den Septen, wo sie dann zwischen den Gitterfasern und dem feinen die Capillaren umspinnenden elastischen System liegen (*zu Jeddeloh*). Bei der Auflösung der Blutkörperchen wird die eisenhaltige Farbstoffkomponente zum Teil frei und umspült gelöst im Gewebssaft in sicher ziemlich hoher Konzentration die Stutzelemente der Lunge. Andererseits kann ich mir gut vorstellen, daß der in einer Stauungslunge durch die Erschwerung des Gasaustausches herrschende Sauerstoffmangel und der damit einhergehende verlangsamte Stoffwechsel die Widerstandsfähigkeit ihrer einzelnen Teile gegen alle möglichen schädlichen Einwirkungen herabsetzt, ganz besonders aber die der überhaupt sehr empfindlichen elastischen Fasern. Die zerbrochenen und mit Kalk und Eisen inkrustierten elastischen Fasern wirken dann als Fremdkörper, und es kommt zur Reaktion des umgebenden Gewebes und zur Bildung von Fremdkörperriesenzellen.

Mit diesen Anschauungen übereinstimmend sind auch die bisher beobachteten vier Kalk-Eisenlungen Stauungslungen. *Kockel* betont, daß gerade die Stauungslunge unter gewissen — er nennt das allgemein

dystrophische Umstände — auch ohne eine Kalküberladung des Blutes zu Kalkablagerungen im Lungengewebe führt. *Bittrolff* legt besonderen Wert auf den Befund der Stauungslunge und erwähnt eine dabei bestehende chronische Bronchitits ebenfalls in ursächlichem Zusammenhang. Ganz ähnlich *Schumm*, der dazu das jahrelang bestehende Asthma in seinem Fall für die fragliche mechanische Schädigung der Lungenelastica verantwortlich macht. *Kockel* fand bei zwei Mitralfehlerlungen an einigen Gefäßen geringe Verkalkungen, die auch Eisenreaktionen gaben. Vier weitere Stauungslungen zeigten dagegen keine Veränderungen. Ebenso ging es *Bittrolff* bei vier Stauungslungen. Auch *Gigon* betont die Seltenheit des Befundes, *zu Jeddeloh* sah nie Veränderungen. Ich selbst untersuchte in der gleichen Weise wie die vorliegende fünf Stauungslungen (S. 339 30, 26, 28, 124, 316 31) mit Hypertrophie der rechten Kammer und stärkerer Sklerose der größeren Lungenarterienverzweigungen ohne degenerative Veränderungen an den elastischen Fasern zu finden.

Ganz ähnlich liegen die Dinge beim *Asthma bronchiale*. Es sind dabei, den Fall von *Schumm* ausgenommen, bisher keine Entartungsvorgänge an den elastischen Fasern beobachtet worden. Dabei muß gesagt werden, daß man bisher im Schrifttum den Bronchialwandveränderungen verhältnismäßig wenig Beachtung geschenkt hat im Vergleich zu den Epithelveränderungen und zur Frage der Herkunft der Spiralen und Krystalle. Zugegeben, daß sie in geringerem Maße Aufklärung über den Krankheitsvorgang als solchen bringen mögen, sind sie doch, wenn auch mehr unspezifisch, die bleibenden Veränderungen. Dies besonders im Hinblick darauf, daß der Tod am oder im Asthma selten ist gegenüber einem solchen an Folgezuständen, wie ich sie eingangs skizzierte. Wenn überhaupt, wird eine gewisse Hypertrophie der elastischen Fasern erwähnt. *v. Jescierski* schildert sie in seinem ersten Fall als grob und im Vergleich zu gleichaltrigen und arteriosklerotischen Lungen als in ungewöhnlicher Menge vorhanden. Dagegen beobachtete *Mönckeberg* nirgend ein abweichendes Verhalten der elastischen Fasern. *Marchand* und *Fraenkel* sprechen nur allgemein von Bronchialwandverdickung, wobei die elastischen Fasern unverändert sind, während *v. Leyden* und *Ad. Schmidt* diesen Punkt gar nicht erwähnen. Nur *Schumm* berichtet bei seinem Fall, bei dem ein schweres Asthma viele Jahre bestanden hatte, über die geschilderten degenerativen Elasticaveränderungen. Ganz ähnlich hier, wo seit dem 15. Lebensjahr Asthmaanfälle bestanden haben. Hier beherrschen die Veränderungen an den Bronchialwänden das Bild. Dabei sind zwar sehr viel zellige Bestandteile in den weiten, größeren Bronchialverzweigungen zu sehen, die aber das oft beschriebene Auslaufen in einen langen Endfaden vermissen lassen. Dagegen nur mäßig viel Schleim, bei verhältnismäßig wenig Becherzellen und kaum eosinophilgranulierte Zellen. Dagegen findet sich eine

starke Hypertrophie der elastischen Fasern und glatten Muskulatur in den Bronchialwänden. Dazu die große Anzahl stärkst gefüllter Gefäße um die Tunica propria, worauf besonders *v. Jesionski* hinweist. Das lymphatische Gewebe ist vermehrt. Auffallend ist die in allen Luftröhrenverzweigungen vorhandene starke Verbreiterung der homogenen Basalmembran, ein Befund, der schon von *Mönckeberg* hervorgehoben wird. Alle diese Erscheinungen, die ich auch in einem zweiten Fall mit der klinischen Diagnose Asthma bronchiale (S. 394 31) wiederfand, bei dem aber im Gegensatz zu meinem Hauptfall ein chronisch entzündlicher Anteil hinzukam, scheinen mir doch auf eine recht erhebliche mechanische Beanspruchung der Bronchien durch die immer wiederkehrenden Anfälle zu deuten, und möchte dies als Stütze für meine mechanische Erklärung der Elasticaschädigung auch und vorwiegend an den Gefäßen ansehen. Dabei empfinde ich die Tatsache, daß der sich doch zunächst ausschließlich an den Bronchien abspielende Vorgang auch Entartungserscheinungen an den Gefäßen gemacht hat, nicht so als Lücke in der eben aufgebauten Entstehungsweise meines Falles, wie das *Schumm* tut, indem ich auf den außerordentlich engen funktionellen Zusammenhang von Atmung und Kreislauf in der Lunge hinweise. Gerade beim Husten mit der doppelten Drucksteigerung von außen durch die krampfhaften Ausatmungsbewegungen und in der Luftröhre durch den Glottisschluß werden, besonders wenn häufig gehustet wird, sehr große Ansprüche an die rechten Herzkammer gestellt *(Stachelin)*, und damit an die Verzweigungen der Lungenschlagader. Hinzu kommen noch beim Asthma bronchiale die geschilderte Behinderung der Ausatmung durch den zähen Schleim in den Luftröhrenverzweigungen und die Kreislaufschwierigkeiten durch das in allen älteren Fällen bestehende Emphysem. Kurz, die chronische venöse Blutüberfüllung mit ihrer mechanischen Überbeanspruchung der Gefäße, und ihrer Auswirkung auf Stoffwechsel und Ernährung des Lungengewebes hat dann zusammen mit der immer wiederkehrenden mechanischen Schädigung durch die asthmatischen Anfälle einen Circulus vitiosus gebildet, dem die empfindlichen elastischen Fasern zuerst zum Opfer fielen. Dabei bin ich mir völlig bewußt, nicht allzu weit über Vermutungen hinausgekommen zu sein. Insbesondere ist die eigenartige Verteilung der Veränderungen in der Lunge nicht zu erklären. Möglicherweise liegt eine Minderwertigkeit des elastischen Systems vor, oder, worauf schon *Schumm* hinweist, es liegt dem Ganzen eine selbständige Elasticaerkrankung zugrunde, wie *Glogner* sie in Form von Zerreißungen in der ganzen Lungenarterie mit ihren Ästen bei Beri-Beri fand. An dieser Stelle möchte ich betonen, daß ich nirgends Anhaltspunkte für eine entzündliche Entstehung der beschriebenen Veränderungen gefunden habe, insbesondere keine Tuberkulose. Wir wissen, daß die elastischen Fasern gegenüber mit Entwicklung von Granulationsgewebe einhergehenden Entzündungen sehr wenig Wider-

standsfähigkeit beweisen. Besonders eindrücklich zeigt das die Bronchiolitis obliterans *(Edens, Dunin-Karwicka)*. *Wätjen* beschreibt bei kindlichen Lungenentzündungen nach Masern, Keuchhusten und Diphtherie ein entsprechendes Verhalten. Es handelt sich hier um mehr chronische Vorgänge, bei denen er den Plasmazellen die Hauptrolle bei der Zerstörung der elastischen Fasern zuspricht. Auch im vorliegenden Falle finden sich um die besonders stark veränderten elastischen Fasern in den Riesenzellhaufen neben Histiocyten und Fibroblasten Plasmazellen, die ich aber nicht als Zeichen einer Entzündung, sondern als eine der Riesenzellbildung parallel gehende Fremdkörperreaktion des Gewebes auffassen möchte. Dabei spielen diese einkernigen Zellen sicher eine erhebliche Rolle bei der Auflösung der inkrustierten Fasern. Nach dem Verschwinden der elastischen Fasern kommt es dann nicht zur Wiederherstellung, sondern es bleibt ein verhältnismäßig lockeres narbiges Bindegewebe, in dessen Mitte einige Riesenzellen liegen, die die anscheinend widerstandsfähigsten Elasticabruchstücke enthalten. In manchen Bezirken, besonders in der Spitze des rechten Oberlappens begegnet man nur diesen Endprodukten der vorliegenden Elasticaschädigungen. Nur aus diesen kann man oft noch auf ehemals vorhanden gewesene Lungenschlagaderverzweigungen schließen.

Diese mit den Elasticaveränderungen ursächlich zusammenhängende Verödung der Lichtung vieler kleiner Lungenschlagaderverzweigungen führte zu einer weitgehenden peripheren Querschnittseinengung derselben, Veränderungen, die ihrerseits wieder die Schwierigkeiten im kleinen Kreislauf geradezu vervielfältigten. Der morphologische Ausdruck dafür ist die sekundäre Sklerose der größeren Verzweigungen und die ausgesprochen rechtsseitige Herzhypertrophie. Somit bildet die vorliegende Arbeit zugleich einen eigenartigen Beitrag zu den bisher nur spärlichen Fällen von Verödung der Lungenschlagaderperipherie, deren auffallendstes Merkmal die in ihrer Ursache zunächst unklare, isolierte rechtsseitige Herzhypertrophie zu sein pflegt (Schrifttum bei *Posselt, Wätjen, Steinberg)*. Diese Fälle sind der Aufmerksamkeit der Schwierigkeit der klinischen Diagnose wegen bislang wohl meist entgangen.

Solange das Herz diesen vermehrten Ansprüchen an seine Leistungsfähigkeit gewachsen war, ging es dem Kranken bis auf seine Asthmaanfälle gut. Im April 29 stellte sich Atemnot und Blausucht bei Anstrengungen ein. Wegen einer anderen, wenn auch mit der Stauung zusammenhängenden Erkrankung eingeliefert, vermehrte sich die Atemnot, Cyanose und Stauung plötzlich so, daß er in weniger als einer Woche unter Kollaps und Lungenödem starb. Ganz ähnlich war auch das klinische Bild bei den anderen bisher bekannten Kalk-Eisenlungen. Alle waren verhältnismäßig junge Menschen. *Kockel:* Ein 33jähriger Mann der mehrfach Rippenfellentzündung in den letzten 5 Jahren hatte. Seit einigen Wochen Kurzatmigkeit; hatte noch bis 3 Tage vor seinem

Tode gearbeitet. Es bestand allerdings eine perniziöse Anämie mit 25% Hämoglobin. *Bittrolff:* 25jährige Frau mit einem Mitralfehler nach Gelenkrheumatismus vor 2 Jahren. War seit mehr als einer Woche dekompensiert. Tod unter Blausucht, kleinem Puls und blutig-schaumigem Auswurf. *Schumm:* 47jährige Frau mit jahrelangem schweren Asthma. Anscheinend ziemlich plötzlich dekompensiert mit Bauchwassersucht und stärkster Atemnot eingeliefert, starb schon am nächsten Tage in einem komatösen Zustand.

Zum Schluß bleiben noch einige Einzelfragen zu erörtern, denen die Verfasser der bisher vorliegenden Arbeiten über Kalk-Eisenlungen große Aufmerksamkeit entgegengebracht haben. Es ist für den Pathologen ein gewohntes Bild, nekrotische oder in ihrer Vitalität herabgesetzte Gewebselemente verkalkt zu sehen, sehr selten aber findet er dabei gleichzeitig Eisen. Seitdem *v. Gierke* diesen seltenen Befund in physiologischer- und pathologischerweise verkalkenden menschlichen Gewebsarten erhob, beschäftigt man sich mit der Frage, ob der Kalk oder das Eisen sich als erstes niedergeschlagen hat. Dabei bestritt *Huck*, daß die Eiseninkrustation in diesen Fällen überhaupt ein vitaler Vorgang ist und hielt sie für ein Kunstprodukt durch eisenhaltige Fixierungsflüssigkeiten bei eisengierigen Gewebselementen. Abgesehen von den Versuchen von *Eliascheff*, die an vorher eisenfreien fetalen Knochen auch nach langer Fixierung keine positive Eisenreaktion erzielen konnte, spricht die Seltenheit des Befundes gegen *Huck*, da Eisen in Spuren häufig als Verunreinigung auftritt. Auch wäre doch vielleicht bei dieser als Kunstprodukt auftretenden Eisenreaktion auch noch eine diffuse Blaufärbung des Gewebes zu erwarten. Und wenn schon, könnte man mit *Bittrolff* nur schwer einsehen, warum sich die Affinität zwischen Kalk und Eisen bei dem hohen Gehalt der Stauungslunge an Eisen nicht schon während des Lebens geltend gemacht haben soll, sondern erst während des kurzen Aufenthalts in den höchstens sehr schwach eisenhaltigen Fixierungsflüssigkeiten. In der oben skizzierten Fragestellung gibt es zwei verschiedene Ansichten. *Ehrlich*, *Schmorl* und *Sumita* vertreten im Gegensatz zu *v. Gierke* und *Kockel* die sog. „Beizungstheorie", nach der die vorausgehende Eisenablagerung der Kalkablagerung den Weg bereiten soll, sozusagen als „Beize" dient. Wenn die primäre Eisenablagerung bei der Kalkablagerung ein häufiger Vorgang ist, müßte man aber Eisen wohl öfter allein finden. Über isolierte pathologische Eisenablagerungen berichtet aber nur *Ehrlich* bei elastischen Fasern in der Nähe von Blutungen, *Weber* in entarteten Ganglienzellen und *Rona* bei elastischen Fasern in der Haut bei Hauttuberkulose. Alle diese Autoren sehen in dieser isolierten Eisenablagerung einen Entartungsvorgang wie ihn die pathologische Kalkablagerung darstellt. Da man nach der „Beizungstheorie" das Eisen besonders in den jüngsten Abschnitten finden müßte, glaube ich, diese für meinen Fall ablehnen zu müssen, weil sich hier das Eisen nur an den nach dem

ganzen Befund sicher ältesten Teilen findet. In diesem Zusammenhange dürfte es Beachtung verdienen, auf den vorliegenden möglicherweise parallellaufende Vorgänge, auf die Kalk-Eiseninkrustationen in der Milz hinzuweisen. Hier haben sich kollagene und elastische Fasern besonders in den Trabekeln mit Kalk und Eisen beladen *(Kraus, Lubarsch, Sternberg* u. a.*)*, wobei auch diese eine Reaktion des Gewebes in Gestalt typischer Fremdkörperriesenzellen hervorgerufen haben (besonders bei *Catsaras*). Dazu liegen die Veränderungen bemerkenswerterweise immer nur im Bereich alter Blutungen. Auch hier hat sich schließlich die Mehrzahl der Untersucher einer „dystrophischen" Entstehungstheorie zugewandt.

In welcher chemischen Form sich der Kalk abgelagert hat, läßt sich ebenfalls nicht sicher sagen. Nach dem Ausfall der Schwefelsäureprobe handelt es sich nicht um Calciumcarbonat, wie auch bei den anderen Kalk-Eisenlungen nicht. Da auch die *Kossa*sche Probe in einem im Vergleich zur Ausdehnung der Violettfärbung mit Hämalaun nur geringen Umfang positiv ausfällt, wäre außer an Calciumphosphat noch an andere, möglicherweise verwickelt-organische Kalk-Eiweißverbindungen zu denken. Es ist bemerkenswert, daß *Gigon* bei seinen chemisch-analytischen Untersuchungen an seinem und *Bittrolffs* Fall nur verhältnismäßig wenig Kalk, dagegen einen hohen Gehalt an Alkalien, besonders Kalium fand. Er glaubt sich deshalb berechtigt, beide als Eisen-Alkalienlungen zu bezeichnen. Bei dem Eisen halte ich mich schon nach dem auffallend schnellen Positivwerden der Turnbullreaktion an den entarteten Fasern und Einschlußkörpern im Gegensatz zu den zahlreichen Herzfehlerzellen, die zudem nur mehr blaugrün werden, zu der Annahme berechtigt, daß das Eisen in den Fasern nur locker, wahrscheinlich nur physikalisch gebunden ist. Hierfür spricht auch die Lichtbrechung an den in Frage kommenden Stellen. Meine Annahme scheint durch *Gigon* bestätigt zu werden, der im Gegensatz zu den Befunden bei anderen Stauungslungen bei seinem Fall nicht besonders viel mehr, aber vorwiegend locker gebundenes, dreiwertiges Eisen fand.

Die geschichteten Einschlußkörper halte ich für Bildungen um die umgebogenen und aufgesplitterten Enden der hochgradig veränderten elastischen Fasern, denn meist liegen sie an den Enden der Fasern, die sich, wie man nach Entkalkung sehen kann, in sie ein Stück hinein fortsetzen und aufsplittern. Oft sind mehrere konzentrisch liegende dünne Fasern die organische Grundlage, oder ein runder, wie zelliger „Zentralkörper", den ich für den Querschnitt einer einmündenden Faser halten möchte. Kurz, ich glaube, eine organische Grundlage in Gestalt von Bruchstücken der elastischen Fasern für die Einschlußkörper annehmen zu können, wenn auch diese auf keine Weise mehr spezifische Elasticafarbstoffe annehmen. *Ssudakewitzschs* Bilder ähneln den meinen außerordentlich. *Schüppel, Lang* und *Rona* haben sie ebenfalls bei Lupus,

Bittrolff und *Schumm* bei ihren Eisen-Kalkhungen gesehen, dagegen faßt *Krückmann* die Einschlußkörper, die er in Lymphknoten bei Gelenktuberkulose fand, als Produkte verödeter kleinster Gefäße auf. *Marchand* fand solche in einem Bifurkationslymphknoten bei Asthma bronchiale und glaubt sie durch eine Art Absonderungsvorgang der Riesenzellen entstanden, eine Ansicht, der sich auch *Dugge* anschließt.

Was endlich die in großer Anzahl vorgefundenen Riesenzellen betrifft, bin ich wie *Ssudakewitzsch* und *Bittrolff* geneigt, sie für Fremdkörperriesenzellen zu halten. Dies besonders, da wir seit *Loob* wissen, daß gerade das Eisen, gleichgiltig, ob von innen oder außen stammend, einen Anreiz zur Bildung von Riesenzellen darstellt. Damit übereinstimmend liegen die Riesenzellen immer an den stärkst veränderten und inkrustierten Abschnitten der degenerierten Fasern, an denen sie wohl eine „verdauende" Wirkung ausüben. Die folgenden Zeilen von *Borst* in *Aschoffs* Lehrbuch sind geradezu für die Endprodukte des hier geschilderten Vorgangs geschrieben: „Manche Fremdkörper widerstehen der völligen Auflösung; in solchen Fällen kann man Gruppen fremdkörperhaltiger Riesenzellen in kapselartigen Umscheidungen des Bindegewebes eingeschlossen finden". Dagegen möchte ich annehmen, daß sich die runden Einschlußkörper erst im Innern der Riesenzellen gebildet haben, weil man ihnen außerhalb derselben niemals begegnet. Möglicherweise ist es durch die langdauernde Fremdkörperwirkung des der Auflösung trotzenden Einschlusses zu Entartungsvorgängen an der Riesenzelle selbst und damit zur weiteren Ablagerung von kalk- und eisenhaltigen Schichten gekommen.

Zusammenfassung.

An der Hand eines Falles mit 24 Jahre bestehendem Asthma in seiner Vorgeschichte werden eigenartige Veränderungen am elastischen Gewebe der kleinen Lungenarterienverzweigungen, des Lungengerüstes und der Luftröhrenverzweigungen beschrieben.

Der eigenartigste Befund dieses Falles, dem aus dem Schrifttum nur ein ähnlich gelegener gegenüber gestellt werden kann, beruht darauf, daß einmal die zugrunde gehenden elastischen Fasern sich mit Kalk und Eisen durchtränkt haben, daß sie in weitem Maße eine Zertrümmerung und Aufrollung aufweisen, und daß vielfach, in den einzelnen Lungenlappen verschieden reichlich, sich um diese zerfallenen elastischen Fasern Fremdkörpergranulome entwickelt haben.

Die Fremdkörpergranulome bedingen eine Verengerung, meist einen Verschluß der kleinsten Lungenschlagadern, während ihr Vorkommen im Lungenzwischengewebe viel seltener ist, und sie an den Luftröhrenverzweigungen kaum gefunden werden.

Abgesehen von diesen Fremdkörpergranulomen, in denen es zu einer Art Aufsaugung der entarteten elastischen Fasern zu kommen scheint, findet sich auch sonst in der Lunge diffus verteilt eine schwere

Veränderung des elastischen Fasergerüstes, das teils hypertrophisch, teils zerrissen und vielfach auch völligen Schwund zeigt.

Der Befund dieser Veränderungen in einem Fall von Jahren bestehendem Asthma bronchiale zwingt dazu, diese Veränderungen mit den pathologisch veränderten funktionellen Verhältnissen des Lungenkreislaufs beim Asthma bronchiale in ursächlichen Zusammenhang zu bringen.

In diesem Sinne wird besonders auf die Stauungsblutüberfüllung hingewiesen, die zusammen mit mechanischen Beanspruchungen zu der genannten Schädigung des elastischen Gewebes zu führen imstande sein wird.

Der Verschluß vieler kleiner Gefäßquerschnitte der Lungenschlagader hat zur einer erheblichen rechtsseitigen Herzhypertrophie geführt. Der Fall bildet somit außer einem Beitrag zur Lungenpathologie beim Asthma bronchiale auch einen Hinweis auf besonders geartete Formen der Pulmonalsklerose und der davon abhängigen rechtsseitigen Herzhypertrophie.

Vorliegende Arbeit ist zugleich auch ein Beitrag zur Frage der Kalk-Eiseninkrustation menschlicher Gewebe.

Nachtrag.

In dem nach Abschluß vorliegender Arbeit erschienenen dritten Lungenband des Handbuches der Speziellen Pathologischen Anatomie und Histologie von *Henke-Lubarsch* erwähnt *Ceelen* drei in diesem Zusammenhang interessante Fälle. Zunächst zwei Kinder von $5^1/_2$ und 10 Jahren, in deren nicht ganz klarem Krankheitsbild langdauernde Atemnot und Husten, in dem zweiten 14tägige Atemnot im Vordergrunde standen. Die Mutter des zweiten litt an Asthma. Autoptisch auffallende rechtsseitige Kammerhypertrophie und Erweiterung bei starker brauner Induration der Lungen. Mikroskopisch Zertrümmerung und Degeneration des elastischen Systems, vereinzelt Riesenzellen. Verfasser denkt an eine primäre gewebliche Fehlbildung oder sekundär entstandene Schädigung mit folgender chronischer Kreislauferschwerung und großartiger Pigmentbildung. Abweichend findet sich eine enorme Vermehrung der intraalveolären Muskulatur und des Bindegewebes, außerdem Rundzelleninfiltrate. Im dritten Fall, 63jähriger Mann, letzte 6 Lebensjahre Atemnot, Herzklopfen und asthmatische Beschwerden. Es fand sich eine durch Arteriosklerose bedingte Herzvergrößerung mit Myokardschwielen, wandständigen Thromben und hochgradiger brauner Induration. Die adventitiellen elastischen Fasern der mittleren und kleineren Lungengefäße zum großen Teil starr und verkalkt, in ähnlicher Weise zum Teil die Fasern des Lungengerüstes. Losgelöste und abgesplitterte derartige Fasern mit anliegenden Riesenzellen bildeten schon mit schwacher Vergrößerung sichtbare Knötchen. Alle diese verkalkten Fasern gaben auch Eisenreaktionen.

Lubarsch erwähnt einen weiteren Fall. Ein 54jähriger Mann, der seit 5 Jahren an Druckgefühl auf der Brust, Luftmangel und Angstgefühl gelitten hatte, war ziemlich schnell unter schweren Asthmaanfällen mit Blausucht und Stauung im kleinen Kreislauf gestorben. Es fand sich eine chronische Tuberkulose mit ausgedehnten Schwielenbildungen, Bronchiektasien und eitriger Bronchitis. In diesen Schwielen, dagegen nie in den Gefäß- oder Lungenbläschenwänden, fanden sich nun reichlich rundliche, zum Teil geschichtete Kalkkugeln in ganzen Haufen eingelagert, in deren Umgebung sehr zahlreiche Riesenzellen lagen, die zum Teil auch selbst kugelige oder längliche Kalkeinlagerungen enthielten. Diese Kalkeinlagerungen waren eisenhaltig. Es handelt sich auch hier also um Kalkeinlagerungen in einer Stauungslunge mit Fremdkörperreaktion, doch scheint die Entstehungsweise dieser Veränderungen eine andere zu sein als die in dem vorliegenden Falle.

Schrifttum.

Bittrolff: Über kalk- und eisenhaltige elastische Fasern in der Lunge. Beitr. path. Anat. **49** (1910). — *Ceelen:* Handbuch *Henke-Lubarsch*, Bd. 3, S. 20—26. — *Dugge:* Ein Fall von Riesenzellpneumonie bei Erwachsenem. Virchows Arch. **277** (1930). — *Dunin-Karwicka:* Über Bronchiolitis obliterans. Virchows Arch. **210** (1912). — *Edens:* Über Bronchiolitis obliterans. Dtsch. Arch. klin. Med. **85** (1906). — *Eliascheff:* Gibt es einen intravitalen Eisengehalt verkalkter Gewebe? Beitr. path. Anat. **50** (1911). — *Gigon:* Eisen- und Alkaliimprägnation des Lungengewebes. Beitr. path. Anat. **55** (1913). — *Hueck:* Über den angeblichen Eisengehalt verkalkter Gewebe. Zbl. Path. **19** (1908). — *zu Jeddeloh:* Untersuchungen zur Histologie chronischer Stauungslungen. Beitr. path. Anat. **86** (1931). — *v. Jescierski:* Zur Pathologie des Asthma bronchiale. Dtsch. Arch. klin. Med. **64** (1899). — *Kockel:* Über die Kalkinkrustationen des Lungengewebes. Dtsch. Arch. klin. Med. **64** (1899). — *Koike:* Zit. nach *Wätjen.* Virchows Arch. **214** (1913). — *Leob:* Thomasphosphatpneumokoniose und ihre Beziehungen zur exogenen und endogenen Siderosis. Virchows Arch. **138** (1894). — *Lubarsch:* Handbuch *Henke-Lubarsch*, Bd. 1, 2. S. 481—485; Bd. 3, 3. S. 409—413. — *Marchand:* Beitrag zur Pathologie und pathologischen Anatomie des Bronchialasthma. Beitr. path. Anat. **61** (1916) — Ein neuer Fall von Asthma bronchiale mit anatomischer Untersuchung. Dtsch. Arch. klin. Med. **127** (1918). — *Mönckeberg:* Zur pathologischen Anatomie des Bronchialasthmas. Dtsch. path. Ges. 13. Tagg **1909**. — *v. Müller:* Zit. nach *Marchand.* — *Orsós:* Über das elastische Gerüst der normalen und emphysematösen Lunge. Beitr. path. Anat. **41** (1907). — *Rona:* Über das Verhalten der elastischen Fasern in Riesenzellen. Beitr. path. Anat. **27** (1900). — *Schmidt, M. B.:* Über die Altersveränderungen der elastischen Fasern der Haut. Virchows Arch. **125** (1891). — *Schumm:* Bildung von Fremdkörperriesenzellen um degenerierte elastische Fasern. Virchows Arch. **208** (1912). — *Ssudakewitzsch:* Riesenzellen und elastische Fasern. Virchows Arch. **115** (1899). — *Staehelin:* Handbuch der Inneren Medizin von *Mohr-Staehelin*, Bd. 2, S. 232 u. 233. 1914. — *Steinberg:* Systematische Untersuchungen über die Arteriosklerose der Lungenschlagadern. Beitr. path. Anat. **82** (1929). — *Strümpell:* Zit. nach *Marchand.* — *Wätjen:* Über das Vorkommen von Plasmazellen und ihre Bedeutung bei Pneumonien des Kindesalters nach akuten Infektionskrankheiten. Virchows Arch. **214** (1913). — Zur Kenntnis der Pulmonalsklerose im Säuglingsalter. Dtsch. path. Ges.21. Tagg **1926**. — *Weber:* Eisenhaltige Ganglienzellen. Allg. Z. Psychiatr. **55** (1898). Zit. nach *Bittrolff.*

Lebenslauf.

Als Sohn des Mittelschullehrers Hermann Wawerla wurde ich, Walter Carl Hermann Wawerla, am 19. August 1905 in Halle geboren. Nach dreijähriger Vorschulbildung besuchte ich die Lateinische Hauptschule der Franckeschen Stiftungen und das Stadtgymnasium zu Halle. An letzterem bestand ich im Herbst 1924 die Reifeprüfung. Danach widmete ich mich dem medizinischen Studium an der Universität Halle-Wittenberg, woselbst ich nach vier Semestern die ärztliche Vorprüfung ablegte. Nach einem klinischen Semester in München hörte ich die restlichen fünf wieder in Halle und bestand dort im Dezember 1929 das ärztliche Staatsexamen. Mein praktisches Jahr verbrachte ich in Halle an der Chirurgischen Universitätsklinik und an der Inneren Abteilung des Städtischen Krankenhauses zu St. Georg in Leipzig. Hierauf war ich sechs Monate am Pathologischen Institut der Universität Halle-Wittenberg als Volontär tätig, nachdem ich die Approbation als Arzt am 6. Januar 1931 erhalten hatte. Z. Zt. befinde ich mich seit dem 1. August 1931 an der Universitäts-Klinik für Hals-, Nasen-, Ohren- und Kehlkopfkrankheiten zu Halle.